

Endodontie aktuell

Vom Sinn und Nutzen der Depotphorese

ALFELD – Über die „richtige“ endodontische Therapie lässt sich vortrefflich streiten. Gerade in der Theorie scheiden sich die Geister gerne, letztlich gilt jedoch: Wer heilt hat recht. Wir von Humanchemie sagen: Die konventionelle Endodontie hat einen großen Mangel, der schwerwiegende Folgen haben kann und die Ergebnisse der Behandlung unnötig verschlechtert: Trotz Einsatz keimtötender Mittel bei Spülungen und weiteren Maßnahmen konnte bislang kein wissenschaftlicher Nachweis über ein steriles apikales Delta erbracht werden. Die röntgenologischen Erfolge zeigen immer einen infizierten Wurzelstumpf, dem die Voraussetzung für eine wirkliche physiologische Heilung, nämlich die Keimfreiheit, fehlt.

Die Duldung dieses infizierten Wurzelstumpfes und die meist röntgenologisch nicht darstellbare Konservierung einer Parodontitis apicalis chronica belasten den Körper langfristig und die Reputation der konventionellen Endodontie unnötig – und das muss gar nicht sein, davon ist Prof. Dr. Dr. med. dent.

h.c. Knappwost, Universität Hamburg (früher Tübingen), überzeugt. Denn das von Prof. Knappwost entwickelte Depotphorese-Verfahren mit Cupral schafft die bislang vergeblich gesuchte Keimfreiheit – mit einem einfachen Trick: Die keimtötenden Substanzen werden mithilfe eines schwachen Stroms zuverlässig an den mechanisch nicht zu erreichenden Wirkort transportiert, verschließen die apikalen Austrittsöffnungen und machen das Areal zuverlässig und dauerhaft keimfrei.

Wie Cupral wirkt ...

Das von Prof. Knappwost entwickelte Cupral ist ein heterogenes Gleichgewicht von Komponenten mit extrem hoher, zeitlich unbegrenzt polyvalent keimtötender, nicht zur Resistenz führender Wirkung. Cupral ist im Vergleich zu Kalziumhydroxid 100-mal bakterizider und verliert im Gegensatz dazu seine Bakterizidität nicht. Es wird mittels eines schwachen elektrischen Feldes schnell in alle Kanäle des apikalen Deltas bis in die vielen Foramina und Mikroforamina getrieben. Dabei löst es infiziertes Material steril auf, kleidet die Kanal-

wände aus und hält das gesamte Kanalsystem permanent steril. Cupral setzt sich an den apikalen Austrittsöffnungen, den Brennpunkten des bakteriellen Geschehens, zu schwerlöslichem Kupferhydroxid um. Dieses bleibt in und vor den apikalen Öffnungen liegen und verhindert eine Reinfektion. Die Spuren von Kupfer-Ionen fördern den schnellen physiologischen Verschluss sämtlicher Foramina durch Reossifikation.

Das elektrische Feld selbst hat keinerlei therapeutische Wirkung, es dient nur dem Transport. Es befindet sich auch nur innerhalb der Mundhöhle, sodass auch Herzschrittmacher-Patienten mit dem Verfahren behandelt werden können. Auch bereits überkronte bzw. endodontisch vorbehandelte Zähne sind therapierbar.

... und so geht's

Die Vorbereitung des Wurzelkanals auch stark gangränöser Zähne beschränkt sich auf die Erweiterung auf etwa zwei Drittel seiner Länge (ca. ISO 30). Nur am Eingang erfolgt eine etwas stärkere Erweiterung zur Aufnahme des Cupral-Depots.

Auf Grund der im Vergleich zu einer konventionellen endodontischen Behandlung wesentlich weiterreichenden Ziele, nämlich der lebenslangen Sterilität im gesamten Kanaldelta anstelle nur einer „Keimarmut“ im sog. Hauptkanal, sind für die abschließende Wurzelfüllung andere Kriterien als die nach einer konventionellen Behandlung für den Langzeiterfolg von Bedeutung. Konventionelle Wurzelfüllungsmaterialien werden diesen Anforderungen nicht gerecht, da sie die erforderlichen dauerhaft bakteriziden Eigenschaften nicht aufweisen. Konsequenterweise wird der Hauptkanal mit röntgensichtbarem Atacamit-Wurzelfüllzement gefüllt, der durch seine Alkalität in Verbindung mit Ionen des Kupfers einen dauerhaft bakteriedichten Verschluss zur Zahnkrone darstellt. Zur Vermeidung einer abakteriellen Entzündung des periapikalen Gewebes durch über die Wurzelspitze hinaus gedrückte Reste des Cupral oder gar Atacamit-Wurzelfüllzementes wird der Kanal mit letzterem bis ins apikale Drittel, jedoch nicht vollständig bis zum Apex abgefüllt. Aus diesem Grund wird auch vom Einsatz von Guttapercha abgeraten.

So weit die Theorie ...

Um herauszufinden, wie die Theorie in die Praxis umgesetzt wird und welche Erfolge, oder vielleicht auch Probleme, im täglichen Umgang mit Cupral auftreten, hat die Firma Humanchemie ihre Kunden mit einer Fragebogenaktion konfrontiert. Heraus kamen Erkenntnisse, die wir Ihnen hier auszugsweise vorstellen wollen (siehe Beitrag: Was die Anwender dazu sagen ...).

Noch ein Hinweis am Schluss: Manche Anwender setzen die Depotphorese nicht bei jedem Patienten ein – obwohl nichts dagegen spricht –, sondern tasten sich langsam in neue Gefilde vor, jeder geht eben seinen eigenen Weg. Und das können Sie auch! ■

Ausführliche Info-Unterlagen erhalten Sie kostenlos von der

HUMANCHEMIE GmbH

Hinter dem Krüge 5
31061 Alfeld/Leine
Tel.: 0 51 81/2 46 33
Fax: 0 51 81/8 12 26
info@humanchemie.de
www.humanchemie.de

Depotphorese im Praxistest

Was die Anwender dazu sagen ...

ALFELD – Firmen können ja viel versprechen, aber halten sie diese Versprechen auch? Es gibt ein ganz einfaches Mittel, um herauszufinden, ob ein Verfahren den „Test of time“ im praktischen Alltag besteht: Man befrage tatsächliche Anwender und gebe ihnen die Möglichkeit, ihre Erfahrung ungeschminkt an die Öffentlichkeit zu bringen. Genau das hat Humanchemie getan, Antworten befragter Anwender finden Sie hier. Denn eines ist klar: Ein praktisches Urteil gilt mehr als 1.000 theoretische Bedenken.

Bei der Gelegenheit wollte die Firma Humanchemie natürlich auch in Erfahrung bringen, ob die Anwender das Produkt fachgerecht einsetzen. Die Antworten haben beruhigt: Die Methode wird in der Praxis verstanden und kann ihren Vorteil voll ausspielen.

Für welche Indikationen setzen Sie die Depotphorese ein?

Carsten Protz, Wolfsburg: Für „therapieresistente“ Wurzelkanalbehandlungen.

Dr. Lutz Knauer, Hohenmölsen: Bei avitalen Zähnen, Gangrän und Nekrosen.

Dr. Zsolt Budai, Budapest (Ungarn): Die Depotphorese setzen wir in unserer Praxis auch dann ein, wenn der Patient nicht noch einmal wiederkommen kann oder will; deshalb müssen wir die Aufgabe in einer Sitzung lösen. Die Langzeitprognose auch der zumeist nach traditioneller Konzeption durchgeführten Wurzelfüllungen ist um vieles besser, ergänzt durch eine sich auf die ganze Wurzel erstreckende Ionenwanderung, wenn auch der Prozess der Depotphorese noch nicht vollständig abgeschlossen ist. Die Therapie mittels Depotphorese empfehlen wir in jedem Fall!

Dr. Jan Hermann Tepe, Rotenburg (Wümme): Für sämtliche Wurzelbehandlungen.

Olga Eisenbraun, niedergelassene Zahnärztin in Moskau (Russland): Ich verwende die Depotphorese bei jeder Wurzel-

behandlung (Pulpitis nach der Pulpadevitalisierung, Parodontitis apicalis, Zyste usw.).

Dr. Walter Zugal, Brixlegg (Österreich): Zur Wurzelbehandlung, zur Optimierung einer alten Wurzelbehandlung sowie bei Gangrän und kleinen Zysten.

Wodurch zeichnet sich die Depotphorese aus, welche Vorteile bietet sie ...**a) für Sie als Behandler?**

Frank Kaser, Berlin: Wesentlich weniger Aufwand an Wurzelkanalinstrumentarien und Spüllösungen, geringerer Aufwand für die Helferinnen, keine Via falsa oder Überinstrumentierung.

S. B. Sejdametov, niedergelassener Zahnarzt, Simferopol/Krim (Ukraine): Mittels Depotphorese kann man Zähne retten, die mit der traditionellen Endodontie nicht therapierbar sind. Für die Depotphorese sind zudem zahlreiche Geräte und Instrumente, z.B. ein endodonti-

sches Handstück, ein Operationsmikroskop usw. nicht erforderlich. Die Depotphorese erhöht die Sicherheit der Behandlung, weil sie die Sterilisierung der Kanäle und des angrenzenden Wurzelgewebes ermöglicht. Bei der Depotphorese wird der Kanal meistens nur von 1/3 bis zur Hälfte seiner Kanallänge erweitert. Deshalb ist die Stabilität des so behandelten Zahnes viel höher als nach einer traditionellen Behandlung.

Olga Eisenbraun: Ich bin davon überzeugt, dass die Depotphorese ein Verfahren ist, das

1. Zähne vor der Extraktion rettet,
2. die Heilungsphase bei Zähnen mit Granulom und Zysten erheblich verkürzt,
3. Rezidive bei der Behandlung von apikalen Herden (Parodontitis apicalis, Granulom ...) verhindert,
4. die Wurzelheilung ohne Resektion der Wurzelspitze oder der unteren Kanalhälfte ermöglicht (z.B. bei einer radikulären Zyste) und
5. zu Reossifikation im apikalen

Bereich führt und damit den Zahn befestigt.

Dr. med. univ. Bernd Wieser, Köflach (Österreich): Bessere Langzeiterfolge.

Dr. Walter Zugal: Zähne, die mit einer herkömmlichen Wurzelbehandlung unzureichend behandelt wurden, können gerettet werden. Die Sicherheit der Behandlung wird erhöht, die Depotphorese ist auch bei Zähnen mit alten Stiften möglich.

Carsten Protz: Die Behandlung wird einfacher und zeichnet sich durch Langzeitsicherheit aus.

Dr. Lutz Knauer: Erhaltung „nichterhaltungsfähiger“ Zähne, Einfachheit der Behandlung, geringer apparativer Aufwand und Sterilisierung des Wurzeldentins.

Dr. Zsolt Budai: Nach der Statistik unserer Praxis konnten wir 85 % der nach herkömmlicher Konzeption nicht behandelbaren und somit zur Extraktion verurteilten Fälle versorgen. ➡

Die Bearbeitung des Wurzelkanals wird einfacher. Die Sicherheit und die relativen Heilungsaussichten eilen den konkurrierenden Therapien weit voraus.

b) für den Patienten?

Frank Kaser: Die Behandlung ist weniger beängstigend. Es wird nicht so viel im Mund hantiert.

Dr. Jan Hermann Tepe: Wir können Zähne retten, die ansonsten verloren wären. Wir sparen Arbeitsschritte/Geräte ein. Die Sicherheit unserer Behandlung wird erhöht und wir müssen die Wurzeln nicht mehr so weit aufbohren.

S. B. Sejdametov: Bei der eigentlichen Depotphorese-Behandlung spart der Patient keine Zeit, denn es sind meistens 3 Sitzungen notwendig. Aber er bekommt einen garantierten Behandlungserfolg, was den Zeitaufwand kompensiert. Die Erfolgsquote bei der Depotphorese ist wesentlich höher als bei den anderen Verfahren.

Olga Eisenbraun: Depotphorese ist ein relativ einfaches Behandlungsverfahren für den Zahnarzt und gut verträglich für die Patienten.

Dr. Walter Zugal: Schmerzen klingen schneller ab, der Patient bekommt Sicherheit.

Carsten Protz: Eine einfachere Behandlung und Langzeitsicherheit.

Dr. Lutz Knauer: Eine kaum belastende Behandlung und Sicherheit der klinischen Erfolge.

Dr. Zsolt Budai: Meiner Meinung nach liegt der entscheidende Vorteil der Depotphorese

für den Patienten im Erhalt des Zahnes als endgültige Lösung! Die Wurzelfüllung entspricht bisher unerreichbaren medizinischen Kriterien, da wir in der entscheidenden Mehrzahl der Fälle keinen „zahnmedizinischen Herd“ erzeugen.

Dr. Jan Hermann Tepe: Langzeitsicherheit.

Welches Wissen braucht ein neuer Anwender für die Durchführung der Depotphorese?

Frank Kaser: Die Anwendung ist durch Selbststudium durchaus möglich. Kurse zum Erfahrungsaustausch sind sinnvoll.

Olga Eisenbraun: Ich finde, dass spezielle Kurse zum Erlernen der Depotphorese nicht unbedingt notwendig sind, aber der Erfahrungsaustausch mit fortgeschrittenen Kollegen wäre sinnvoll.

Dr. Walter Zugal: Die Anleitung ist ausreichend. Die Rücksprache mit einem erfahrenen Kollegen kann sehr hilfreich sein.

Wie lange dauert die Behandlung?

Dr. Walter Zugal: Zirka 10 Minuten pro Kanal.

Frank Kaser: Pro Kanal ca. 15 Minuten.

Dr. Lutz Knauer: Pro Kanal je Sitzung ca. 7-10 Minuten.

Können die Wurzelkanäle auch bis zum Apex erweitert und kann eine herkömmliche Wurzelfüllung mit Guttapercha vorgenommen werden?

Frank Kaser: Ja, aber wozu?

Dr. Lutz Knauer: Ja, das wäre möglich, passt jedoch nicht zum

Zahnschmerz schonenden System.

Wie empfinden Patienten die Depotphorese-Behandlung?

Frank Kaser: Während der Behandlung empfinden die Patienten ein Kribbeln, sehr selten Schmerzen. Nach Abschluss einer Behandlung gab es bei meinen Patienten nie Schmerzen.

Olga Eisenbraun: Meistens fühlen die Patienten während der Depotphorese-Behandlung gar nichts oder bekommen ein kleines Druckgefühl im apikalen Bereich. Sehr selten spüren sie einen Reiz oder ein Brennen (ich vermute eine individuelle Verträglichkeitsreaktion).

Dr. Walter Zugal: Die Patienten spüren entweder nichts oder ein Kribbeln.

Dr. Lutz Knauer: Die Patienten empfinden keine weitere Belastung, selten ein Kribbeln oder eine Wärmeempfindung.

Besteht die Gefahr, dass sich die Zähne nach der Behandlung verfärben?

S. B. Sejdametov: Eine kleine Verfärbung in Richtung graublauer Tönung im zervikalen Bereich ist möglich, aber wenn man genau nach der Anleitung verfährt, ist dies zu vermeiden.

Dr. Zsolt Budai: Mit entsprechenden Vorsichtsmaßnahmen lässt sich eine Verfärbung des Zahns vermeiden*.

* Wie in der Anleitung beschrieben, sollte zur Depotphorese im Frontzahngelände Cupral mit etwa 9 Teilen Calciumhydroxid-hochdispers verdünnt werden. Als zusätzliche Maßnahme hat sich nach Anwenderberichten das Auskleiden der Kavität mit Bonding-Material bewährt.

Wie behandeln Sie überkronte Zähne?

S. B. Sejdametov: Wir schneiden den Kronendeckel auf (machen in die Kaufläche eine Luke), präparieren einen guten Zugang zu den Kanälen und verfahren dann wie üblich. Man muss nur den Kontakt zwischen Nadelelektrode und Kronenrand vermeiden. Notfalls isolieren wir den Kronenrand mit Wachs.

Dr. Zsolt Budai: Auf der Oberfläche der Krone gestalte ich eine Öffnung, größer als üblich, und/oder überziehe die Innenflächen des gebildeten Hohlraums mit Glas-Ionomer-Zement. So kann ich einen eventuellen Shunt ausschließen.

Wie sieht der Langzeiterfolg der Behandlung aus?

Frank Kaser: Durchweg sehr gut. Während über 10-jähriger Erfahrung gab es gerade mal 2 Rezidivfälle.

S. B. Sejdametov: Seit 4 Jahren verwenden wir in unserer Klinik die Depotphorese. In diesem Zeitraum wurde kein einziger Zahn extrahiert, der mit dieser Methode behandelt worden war. In sehr schwierigen und komplizierten Fällen – z.B. bei großen Knochengewebshöhlen (Zysten) oder bei chronischen Fisteln (länger als 8 Jahre bestehend) – mussten Sitzungen wiederholt werden. Wir untersuchen solche Patienten einmal im Jahr und wiederholen ggf. die Depotphorese-Behandlung. Es gab in den ganzen 4 Jahren nur 3 solcher Fälle.

Olga Eisenbraun: Ich verwende die Depotphorese seit 4 Jahren, wobei die behandelten Zähne unter meiner ärztlichen Beobachtung bleiben – inklusive

röntgenologischer Untersuchung. Ich kann über eine nachweislich 100%ige Erfolgsquote berichten.

Dr. Lutz Knauer: An allen behandelten Zähnen erreiche ich eine klinische Erfolgsquote von über 90 %.

Dr. Zsolt Budai: Ich habe 6 Jahre lang Fälle dokumentiert, bei denen eine korrekte Versorgung mit konventionellen Methoden unmöglich gewesen wäre.

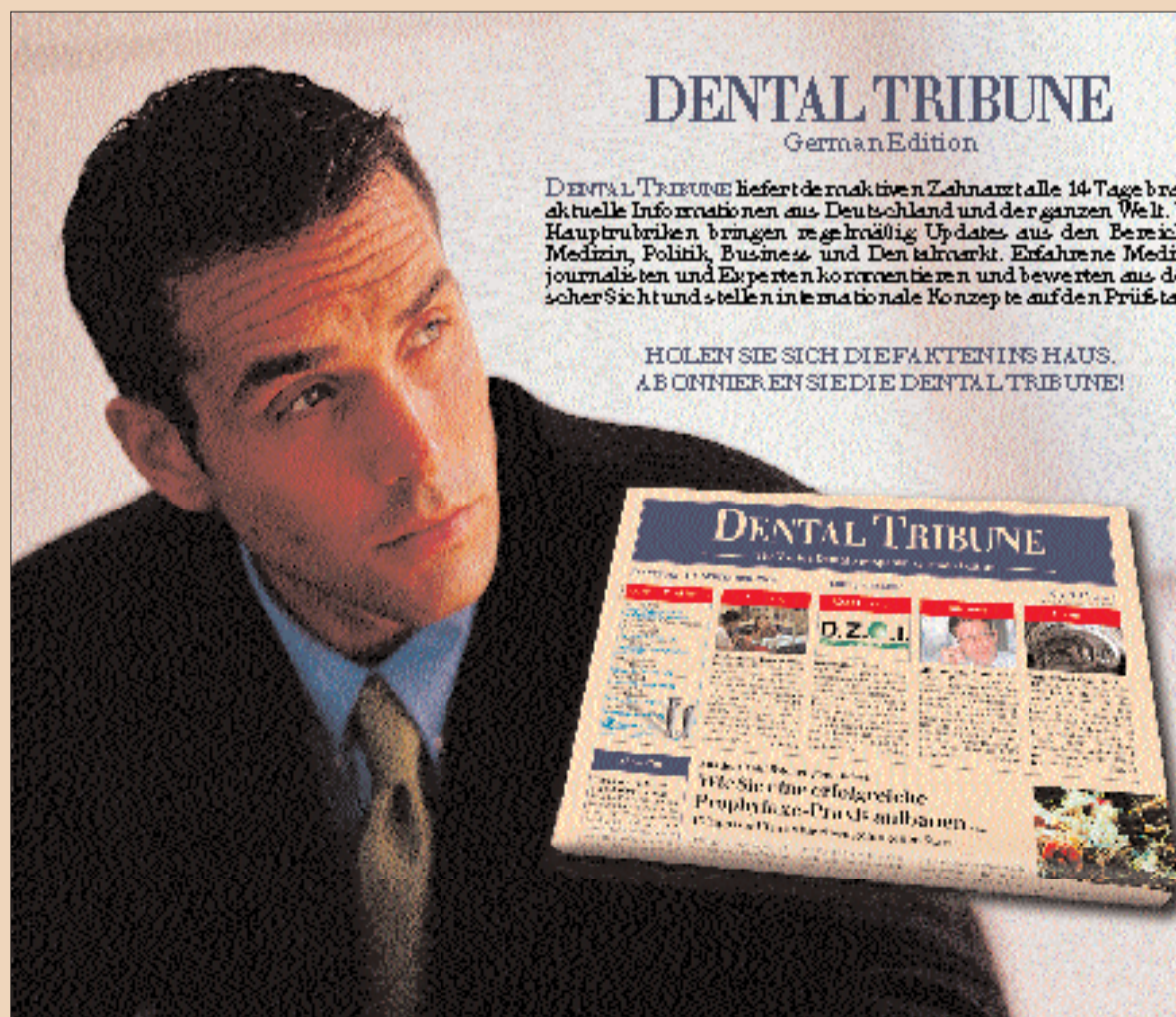
Haben Sie einen besonderen Fall, der Ihnen in Erinnerung geblieben ist?

Frank Kaser: Die Behandlung einer Patientin, deren nussgroße Zysten total zurückgegangen sind. Die Situation ist bei jährlichen Röntgenkontrollen seit 8 Jahren stabil und ohne Befund.

Olga Eisenbraun: Eine Patientin hatte eine sehr große Zyste im Bereich der Zähne 11 und 12. Nach der Depotphorese-Behandlung ist eine volle periapikale Reossifikation zu beobachten.

Dr. Zsolt Budai: Bei einem damals seit 5 Jahren über einen Fistelgang verfügenden 6er-Zahn rechts unten hörte nach einer Behandlung mit Depotphorese die Sekretbildung auf. Nach der zweiten Behandlung verschwand die Fistel ohne jeden chirurgischen Eingriff. Alle 3 Wurzelkanäle waren stark eingengt und ließen sich mechanisch nicht erweitern. Obwohl anfangs um beide Wurzeln herum ein pathologischer Knochendefekt von einer Größe von mehr als 5 mm zu erkennen war und der Zahn sich stark bewegte, ist der Zahn nun seit 7 Jahren beschwerdefrei und röntgenologisch ohne Befund.

ANZEIGE



DENTAL TRIBUNE
German Edition

DENTAL TRIBUNE liefert dem aktiven Zahnarzt alle 14 Tage brandaktuelle Informationen aus Deutschland und der ganzen Welt. Vier Hauptrubriken bringen regelmäßig Updates aus den Bereichen Medizin, Politik, Business und Dentalmarkt. Erfahrene Medizinjournalisten und Experten kommentieren und bewerten aus deutscher Sicht und stellen internationale Konzepte auf den Prüfstand.

HOLEN SIE SICH DIE FAKTEN INS HAUS.
ABONNIEREN SIE DIE DENTAL TRIBUNE!

ABONNEMENT **DENTAL TRIBUNE**
The World's Most Successful Magazine

Bitte senden Sie mir ein Probeexemplar der DENTAL TRIBUNE German Edition.

Ich möchte die DENTAL TRIBUNE German Edition abonnieren.
(23 Ausgaben zum Jahresabonnementspreis von 60,- € zzgl. MwSt und Versandkosten)

(Herr/Frau/Dr.) Name: _____

Wohnort: _____

Straße/Nr.: _____

PLZ/Stadt: _____

Telefon: _____

Fax: _____

Soght's am schnellsten: einfach Praxisstempel drauf drücken

Stempel vom dem Faxen bitte kurz antrocknen lassen. Danke.

Bitte schicken Sie den ausgefüllten Abschnitt an:
Dental Tribune, Hauptstr. 60, D-65346 Eltville
Abo-Service: Tel 06123-900054, Fax 06123-61303